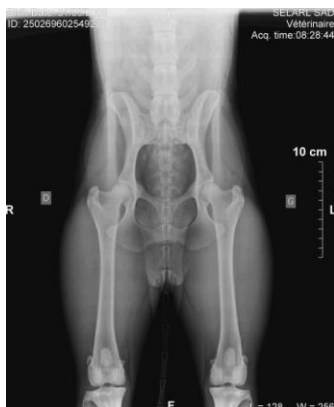

Dépistage officiel de la dysplasie de la hanche et du coude

Par lecture de radiographies numérisées téléchargées sur le portail internet

<http://www.myvetsxl.com>



Conformément aux décisions prises lors de la réunion internationale sur la dysplasie de la hanche qui s'est tenue à Copenhague les 18 et 19 mars 2006, avec beaucoup de retard, la version française du portail internet destiné au téléchargement direct des radiographies numérisées de dépistage de la dysplasie de la hanche et du coude est désormais fonctionnelle à l'adresse :

<http://www.myvetsxl.com>

Ce portail permet aux vétérinaires qui effectuent des radiographies numérisées (au format DICOM) de télécharger directement ces images sur le site dédié, ce qui supprime l'obligation d'impression des images sur film plastique transparent pour la lecture officielle. Les lecteurs ont accès uniquement aux clichés relevant des races pour lesquelles ils sont lecteurs officiels.

Le site internet fournit aux lecteurs des images qui sont toutes calibrées de manière identique. Il met également à leur disposition des outils de mesure qui sont identiques pour tous les lecteurs, et ce dans tous les pays européens desservis par le site internet. Ce système fait disparaître les éventuelles contestations de mesures liées à l'utilisation d'outils informatiques différents entre lecteurs, ou d'un pays à l'autre. Cela permet par ailleurs de valider avec plus de facilité les lectures « trans-frontalières » de radiographies numérisées.

L'utilisation du site est exclusivement réservée aux professionnels. Le vétérinaire doit procéder, une fois pour toute, à son inscription sur le site selon la procédure requise. Le téléchargement d'un fichier génère un coût qui est facturé au vétérinaire. **Chaque dossier téléchargé peut contenir à la fois les radiographies des hanches et des coudes mais doit correspondre à un seul animal.**

TRES IMPORTANT : L'informatique ne tolérant aucune erreur de saisie, le vétérinaire doit veiller absolument à identifier correctement le dossier en remplissant soigneusement les cases correspondant à la race, au nom officiel du chien, au club de race. A chaque dossier téléchargé il est attribué un numéro de fichier. Ce numéro est un moyen simple et très fiable pour retrouver le dossier. **Il faut donc demander au vétérinaire d'inscrire ce numéro de fichier ainsi que la date du téléchargement sur l'attestation habituelle qu'il doit remettre au propriétaire. Ce sera en plus la preuve que le dossier a bien été téléchargé.**

Le site myvetsxl.com contient désormais des milliers de dossiers radios, la moindre erreur d'identification d'un dossier peut le rendre très difficile et souvent impossible à retrouver par le lecteur.

ATTENTION : L'envoi d'images radiographiques sur support type CD Rom, DVD, clé USB, ou par courrier électronique demeure non-autorisé dans le cadre de la lecture officielle. L'impression des images numérisées sur support plastique transparent reste en revanche toujours possible.

ATTENTION : Le téléchargement des images ne dispense pas le vétérinaire de délivrer au propriétaire une attestation réglementaire de contrôle de l'identité de l'animal, indiquant les modalités (Anesthésie/sédation profonde) de réalisation de la radiographie des hanches.

Le dossier de demande de lecture des radiographies est ensuite adressé par le propriétaire selon le protocole choisi par le club de race, soit au responsable du club qui centralise les dossiers avant de les expédier à leur lecteur, soit directement au lecteur officiel.

En résumé, le dossier de demande de lecture de radios numérisées doit contenir :

- L'attestation du vétérinaire complétée du numéro du fichier sur le site myvetsxl.com -
- La photocopie de l'inscription au L.O.F. (ou à défaut de la carte d'identification)
- Un document intitulé « demande de lecture d'un cliché numérisé » (copie ci-jointe). Sur ce document, doivent être inscrits le nom du propriétaire et son n° de téléphone pour pouvoir le joindre en cas de problème
- Une enveloppe format A4 correctement affranchie et comportant l'adresse pour le retour du dossier et des résultats
- Le chèque pour le règlement, soit des frais pour le club, soit des honoraires du lecteur en cas d'envoi direct.

Source internet

MODALITES DU DEPISTAGE DE LA DYSPLASIE COXO-FEMORALE ET DE LA DYSPLASIE DES COUDES AU SHAR-PEÏ CLUB DE France

La Dysplasie Coxo-Fémorale (hanche)

La dysplasie coxo-fémorale est caractérisée par un défaut de développement de l'articulation de la hanche. Cette affection est souvent génératrice de lésions d'arthrose, provoquant chez l'animal sévèrement atteint (stade D ou E) une souffrance progressive qui nécessitera, dans les cas les plus graves, l'intervention du chirurgien. Le meilleur moyen de ne pas avoir à faire face à ce genre de situation passe par la prévention.

La dysplasie de la hanche est inscrite sur la liste des points de santé dont les résultats sont obligatoires notamment pour la cotation des géniteurs. Le Spcf, comme beaucoup d'autres clubs de races, a entrepris une politique progressive de lutte contre cette pathologie en encourageant les éleveurs et les propriétaires à faire radiographier leur shar-pei et plus spécialement ceux qui reproduisent.

Le seul lecteur officiel habilité par le club à établir des compte-rendu de lecture de radiologies concernant le dépistage de la dysplasie coxo-fémorale et du coude, est :

Docteur vétérinaire Didier FONTAINE
Centre Hospitalier Vétérinaire Atlantia
22, rue Viviani – 44200 Nantes

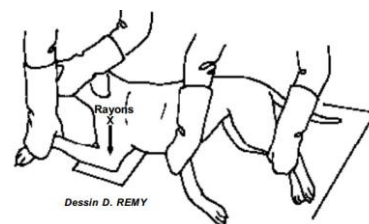
La dysplasie du Coude

Le Docteur Fontaine est aussi habilité pour la lecture de la dysplasie des coudes (tarif = 25€). Les notes obtenues pour le dépistage de la dysplasie des coudes ne rentrent pas en compte pour l'accès à certains points de la grille de sélection et de l'obtention de titres mais demeurent un plus .

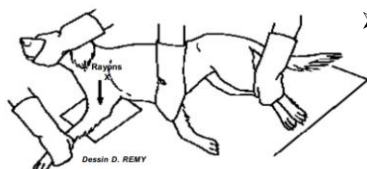
Protocole :

Les deux coudes doivent impérativement être radiographiés et soumis à une lecture simultanée. Chacun des clichés correspondants doit indiquer s'il s'agit du coude droit ou gauche.

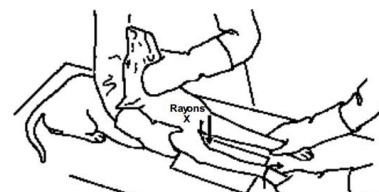- A/ une incidence médio-latérale (" profil "), le coude étant en flexion maximale. Sur le cliché, l'angle entre le radius et l'humérus doit être d'environ 45 degrés. Les deux condyles huméraux doivent être parfaitement superposés. NB. Une flexion de 90° est une flexion insuffisante



- B/ une incidence médio-latérale (" profil "), coude en extension complète



- C/ une radiographie en incidence crano-caudale (" face "), l'avant-bras et la main de l'animal étant placés en rotation interne de 25 à 30° environ, coude à plat sur la table de radiographie .



Les radios dûment identifiées, réalisées par votre vétérinaire doivent lui être adressées pour lecture officielle.

Pour envoyer votre dossier au lecteur officiel il faut :

- Une enveloppe 21 X 11 affranchie à l'adresse du secrétariat du Club : Mme Lebreuilly Pascale 7, rue siméon Luce 50430 Bretteville sur ay, pour l'expédition des résultats.
- Une enveloppe au format des radiographies affranchie à votre adresse pour la réexpédition des clichés et des résultats.
- Une attestation de votre vétérinaire, datée et signée mentionnant la vérification de l'identité de l'animal, la méthode anesthésique pratiquée et son protocole
- Une photocopie du pedigree ou du certificat de naissance (ou de la carte de tatouage pour les chiens non lof).
- Un chèque de 25 euros libellé au nom du Dr FONTAINE, pour lecture de la dysplasie de la hanche ou pour la lecture de la dysplasie des coudes ou un chèque de 50 € pour la lecture des hanches et des coudes.
- La demande de lecture remplie.

La radio numérique peut être envoyée directement par votre vétérinaire via le portail internet, mis en place à l'automne 2011

. <https://www.myvetsxl.com/fr/Logon/default.aspx>

Attention : l'âge minimum pour une lecture officielle hanches ou coudes est de 12 mois pour nos shar-pei

Sauf indication contraire, sur demande expresse des propriétaires, le Docteur Fontaine transmet en même temps qu'au propriétaire du chien, les résultats au la SPCF.

La SPCF transmet les résultats hanches et coudes à la SCC pour enrichissement des pedigrees.